



Клинический случай / Clinical case

Кардиомиопатия и множественный артериальный тромбоз у пациента с тахиформой фибрилляции предсердий, перенесшего COVID-19 тяжелого течения

О. О. Шахматова✉, olga.shahmatova@gmail.com, Е.П. Панченко, Т.В. Балахонова, М.И. Makeev, В.М. Миронов, З.Н. Бланкова, Е.А. Буторова

Национальный медицинский исследовательский центр кардиологии; 121552, Россия, Москва, ул. 3-я Черепковская, д. 15А

Резюме

Представлен случай кардиомиопатии со снижением фракции выброса левого желудочка до 18%, многососудистым артериальным тромбозом у пациента, перенесшего COVID-19 тяжелого течения 3,5 мес. назад. Изначально кардиопатия расценивалась как исход миокардита, вызванного SARS-CoV2, однако МРТ с отсроченным контрастированием гадолинием не выявила ни фиброза, ни признаков активного миокардита. Подробный сбор анамнеза показал, что давность тахиформы фибрилляции предсердий превышает 4 мес., указанные в медицинской документации.

Малосимптомная манифестация аритмии произошла на 8 мес. раньше, пациент не обращался к врачу в связи с эпидобстановкой. По данным коронароангиографии был выявлен субтотальный стеноз передней нисходящей артерии. Наиболее вероятно, кардиопатия носит аритмогенный и ишемический характер. После достижения нормосистолии и коронарного стентирования фракция выброса левого желудочка составила 25–27%.

При первой госпитализации 4 мес. назад выявлен тромб ушка левого предсердия. После COVID-19 пациент получал неадекватно низкую дозу апиксабана 5 мг в сутки. Через 3 нед. после COVID-19 у пациента был выявлен инфаркт правой почки, пристеночные тромбы в брюшной аорте, тромбоз поверхностной бедренной, глубокой бедренной, подколенной, передней большеберцовой артерий слева, подколенной артерии справа; тромботические осложнения могли развиваться как *in situ*, так и быть следствием кардиоэмболии. Назначение дабигатрана 300 мг в сутки и аспирин позволило добиться растворения тромба в ушке левого предсердия, улучшения течения перемежающейся хромоты, избежать повторных тромботических осложнений.

COVID-19 мог способствовать прогрессированию атеросклероза, более злокачественному течению фибрилляции предсердий, развитию тромбозов, однако коронавирусная инфекция не является единственной причиной тяжелого заболевания у пациента. COVID-19 не только может быть причиной прямого поражения сердца и сосудов, но и оказывать косвенное негативное влияние – отдалить выявление кардиальной патологии и быть причиной ее гиподиагностики под маской «постковида».

Ключевые слова: COVID-19, постковид, тромбоз, миокардит, дабигатран, фибрилляция предсердий, коагулопатия

Для цитирования: Шахматова О.О., Панченко Е.П., Балахонова Т.В., Makeev М.И., Миронов В.М., Бланкова З.Н., Буторова Е.А. Кардиомиопатия и множественный артериальный тромбоз у пациента с тахиформой фибрилляции предсердий, перенесшего COVID-19 тяжелого течения. *Атеротромбоз*. 2021;11(1):6–24. <https://doi.org/10.21518/2307-1109-2021-11-1-6-24>.

Конфликт интересов: авторы заявляют об отсутствии конфликта интересов.

Cardiomyopathy and multiple arterial thrombosis in a patient with severe tachyform atrial fibrillation after COVID-19

Olga O. Shakhmatova✉, olga.shahmatova@gmail.com, Elizaveta P. Panchenko, Tatyana V. Balakhonova, Maksim I. Makeev, Vsevolod M. Mironov, Zoya N. Blankova, Ekaterina A. Butorova
15a, 3rd Cherepkovskaya St., Moscow, 121552, Russia

Abstract

We present a case of cardiomyopathy with a reduced left ventricular ejection fraction of up to 18%, multivessel arterial thrombosis in a patient who had undergone severe COVID-19 3.5 months earlier. The cardiopathy was initially considered as an outcome of SARS-CoV2-induced myocarditis, but MRI with delayed gadolinium contrast revealed no fibrosis or evidence of active myocarditis. A detailed collection of the medical history showed that the duration of tachyform atrial fibrillation exceeded the 4 months indicated in the medical records.

Oligosymptomatic manifestation of arrhythmia occurred 8 months earlier, the patient did not consult a physician due to epidemic conditions. Coronary angiography revealed subtotal stenosis of the anterior descending artery. Most probably, the cardiopathy was arrhythmogenic and ischemic. After achieving normosystole and coronary stenting, the left ventricular ejection fraction was 25-27%. At the first hospitalization 4 months ago, left atrial auricular thrombus was detected. After COVID-19 the patient received inadequately low dose of apixaban 5 mg per day. Three weeks after COVID-19, the patient was diagnosed with infarction of the right kidney, wall thrombosis in the abdominal aorta, thrombosis of the superficial femoral, deep femoral, popliteal, anterior tibial arteries on the left, right popliteal artery; thrombotic complications could have developed both in situ and as a result of cardioembolism. Administration of dabigatran 300 mg per day and aspirin helped to dissolve the thrombus in the left atrial auricle, improve the course of intermittent claudication, and avoid recurrent thrombotic complications.

COVID-19 could contribute to the progression of atherosclerosis, more malignant course of atrial fibrillation, development of thrombosis, but coronavirus infection is not the only cause of severe disease in a patient. COVID-19 can not only be the cause of direct lesions of the heart and vessels, but also have an indirect negative effect - to delay the detection of cardiac pathology and be the cause of its hypodiagnosis under the mask of "postcovid".

Keywords: COVID-19, postcovid, thrombosis, myocarditis, dabigatran, atrial fibrillation, coagulopathy

For citation: Shakhmatova O.O., Panchenko E.P., Balakhonova T.V., Makeev M.I., Mironov V.M., Blankova Z.N., Butoroa E.A. Cardiomyopathy and multiple arterial thrombosis in a patient with severe tachyform atrial fibrillation after COVID-19. *Aterotromboz = Atherothrombosis*. 2020;11(1):6-24. (In Russ.) <https://doi.org/10.21518/2307-1109-2021-11-1-6-24>.

Conflict of interest: the authors declare no conflict of interest.

ВВЕДЕНИЕ

Пандемия COVID-19 в значительной степени повлияла на частоту и структуру сердечно-сосудистых осложнений, с которыми пришлось столкнуться врачам за последние 1,5 года. Помимо непосредственного повреждения миокарда и эндотелия, развития гиперкоагуляции, косвенный негативный вклад вносят карантинные мероприятия и ограничение доступности медицинской помощи. Карантин и последовавшее за ним ограничение социальной активности для многих, прежде всего пожилых людей, привели к таким последствиям, как гиподинамия, прирост массы тела, увеличение потребления алкоголя, тревожно-депрессивные расстройства. Все эти факторы являются известными триггерами сердечно-сосудистых заболеваний (ССЗ). К сожалению, имеет место ограничение получения медицинской помощи как за счет перераспределения ресурсов здравоохранения, так и за счет боязни пациентов обращаться за плановой и даже экстренной помощью. Так, были опубликованы данные об уменьшении числа госпитализаций в связи с инфарктом миокарда (ИМ) и одновременном приросте смертности от этого осложнения [1, 2]. Опыт израильских

кардиохирургов показал, что в 2020 г. выполнялось меньше операций коронарного шунтирования, чем в 2019 г., при этом смертность у прооперированных больных в 2020 г. была в 2,5 раза выше. Авторы связывают этот факт в т.ч. с тем, что операции существенно откладывались и в конечном счете проводились уже у более тяжелых пациентов [3]. Анализ опыта Англии продемонстрировал прирост смертности от ССЗ в период пандемии COVID-19, причем влияние «недополученной» медицинской помощи оказалось даже выше, чем прямой эффект инфекции. По оценке специалистов, за год произошло 31-62 тыс. дополнительных смертей от ССЗ, обусловленных перенесенным COVID-19, и 51-102 тыс. дополнительных сердечно-сосудистых смертей вследствие косвенного влияния «недополучения» помощи. В наибольшей степени увеличился риск смерти, связанный с ишемической болезнью сердца (ИБС), фибрилляцией предсердий (ФП), хронической сердечной недостаточностью (ХСН) и инсультом [4].

Еще одной новой проблемой для врачей становится так называемый «постковид» – крайне гетерогенный симптомокомплекс,

сохраняющийся после острой фазы заболевания. Частыми симптомами «постковида» являются слабость, одышка, боли в грудной клетке, сердцебиение [5]. Наличие подобных жалоб требует стандартного обследования у кардиолога для исключения ИБС, нарушений ритма сердца, ХСН, в то время как «постковид» должен быть диагнозом исключения [5].

Одним из относительно редких, но драматичных проявлений «постковида» могут быть отсроченные тромботические осложнения, в т.ч. артериальные. Системный обзор 5 когортных исследований и ряда серий клинических случаев [6] указывает на относительно высокую частоту артериальных тромбозов у пациентов с тяжелым и критическим COVID-19, которая составляет 4,4%; более 95% выявленных тромбозов являлись на момент выявления бессимптомными. Наиболее частой локализацией тромбозов (39%) были артерии конечностей. В других когортах описана еще более высокая распространенность поражения периферических артерий: острая ишемия конечностей у госпитализированных в палату интенсивной терапии (ПИТ) пациентов с COVID-19 достигала 3–15% [7–9]. Чаще поражались крупные артерии или артерии среднего калибра, тромбозы развивались несмотря на антитромботическую терапию разной степени интенсивности [7–10]. До половины случаев острой ишемии конечностей являлись первым проявлением COVID-19, у 20% пациентов респираторные симптомы так и не возникали [7–11]. В ряде случаев тромботические эпизоды возникали отсроченно: в одной из серий клинических случаев медиана времени от сероконверсии до появления клинических проявлений тромбоза составила 78 дней [11]. Возраст, ожирение и сопутствующие сердечно-сосудистые заболевания являлись основными предикторами этих событий [7–9], однако значительная доля артериальных тромбозов развивается у пациентов с COVID-19 без дополнительных факторов риска,

в т.ч. без врожденных и приобретенных тромбофилий [10, 11]. Зачастую артериальный тромбоз сопровождался внезапным существенным повышением уровня Д-димера, что может учитываться в диагностическом алгоритме. Также ряд исследователей указывают на возрастание во время пандемии COVID-19 числа случаев артериальных тромбозов нетипичной локализации (аорта, верхние конечности, почечные артерии), характера (флотирующий тромбоз общей сонной артерии) или протяженности (в т.ч. часто выявляется многососудистое поражение) [10–12]. Подходы к ведению пациентов с артериальными тромбозами при COVID-19 заимствованы из общей клинической практики: пациенту необходимо как можно быстрее начать инфузию нефракционированного гепарина (НФГ), обеспечить адекватное обезболивание с одновременным решением вопроса о хирургическом лечении [13]. В дальнейшем осуществляется переход на пероральный антикоагулянт или низкомолекулярный гепарин (НМГ), возможна комбинация с антитромботическим препаратом. Продолжение антикоагулянтной терапии после реваскуляризации снижает риск ретромбоза, что было показано в т.ч. для пациентов с COVID-19 [9].

Возможно, одной из причин увеличения числа периферических артериальных тромбозов является прирост новых случаев ФП у пациентов с COVID-19. Данных об особенностях частоты и тяжести тромбозомнолических осложнений у пациентов с ФП и COVID-19 довольно мало. Теоретически коагулопатия у пациентов с COVID-19 может рассматриваться как самостоятельный значимый переходящий фактор риска тромбозомнолических осложнений (ТЭО), что могло бы являться основанием для краткосрочного назначения антикоагулянтов даже пациентам с CHA₂DS₂-VASc 0–1 балла. Однако данных, подтверждающих такие соображения, на данном этапе нет. Относительно недавно было опубликовано

когортное исследование [14], в рамках которого сравнивалась частота тромбозмболических осложнений у пациентов старше 50 лет с вновь возникшей ФП с сопутствующим COVID-19 и без него. Группы сравнения численностью по 2 454 человека были хорошо сбалансированы по сопутствующей патологии и факторам риска ТЭО. Было показано, что частота ТЭО между группами достоверно не различалась и составила, соответственно, 14,5% и 13,7% (log-rank $p = 0,27$). Однако в данной публикации отсутствуют данные о проводимой, в т.ч. в связи с COVID-19, антитромботической терапии. Исходя из отсутствия информации об увеличении артериальных ТЭО у пациентов с ФП и COVID-19, профессиональные сообщества предлагают придерживаться стандартных подходов в лечении таких пациентов [15]. Назначение и выбор антикоагулянта должен проводиться с учетом тяжести течения COVID-19, сопутствующей патологии, функции почек и печени, межлекарственных взаимодействий.

Все обозначенные проблемы в той или иной мере иллюстрирует представленный ниже клинический случай.

КЛИНИЧЕСКИЙ СЛУЧАЙ

Пациент Ц, 63 лет госпитализировался в ФГБУ НМИЦ кардиологии МЗ РФ в марте 2021 г. с жалобами на одышку при умеренных физических нагрузках, снижение переносимости физических нагрузок, слабость, утомляемость, снижение и извращение вкуса и обоняния, снижение аппетита, эпизоды тошноты, а также ощущение тяжести в икроножных мышцах при ходьбе на расстояние порядка 500 м (больше выраженное слева).

Пациент курил в течение 40 лет, бросил в возрасте 53 лет. С 56 лет страдает гипертонической болезнью с максимальным уровнем артериального давления (АД) 165/110 мм рт. ст., на фоне терапии кандесартаном 16 мг и гидрохлортиазидом 12,5 мг достигались целевые значения

АД. Также пациент в течение нескольких лет получал аспирин в дозе 50 мг с целью первичной профилактики сердечно-сосудистых осложнений.

В связи с пандемией COVID-19 пациент соблюдал строгий режим самоизоляции с марта 2020 г., резко ограничив двигательную активность. На этом фоне чаще отмечал эпизоды повышения АД. Также увеличилось количество потребляемого пациентом алкоголя. С апреля 2020 г. на автоматическом тонометре начал срабатывать индикатор аритмии. Сердцебиений, перебоев в работе сердца пациент не отмечал, за медицинской помощью не обращался в связи с эпидемиологической обстановкой и действующими на тот момент карантинными мероприятиями. С лета 2020 г. отметил снижение переносимости физической нагрузки. Осенью 2020 г. появилась и нарастала одышка, в ноябре одышка возникала в покое, пациент спал в положении ортопноэ. В декабре 2020 г. с явлениями декомпенсации сердечной недостаточности по обоим кругам кровообращения, двусторонним плевральным выпотом, асцитом был госпитализирован в стационар по месту жительства, тогда впервые была верифицирована фибрилляция предсердий с частотой сокращения желудочков (ЧСЖ) до 170 уд/мин (по-видимому, нарушение ритма сердца возникло еще в апреле 2020 г.). По данным ЭхоКГ на тот момент отмечалось расширение обоих предсердий, снижение фракции выброса левого желудочка (ФВ ЛЖ) до 46%, легочная гипертензия. Методом МСКТ сердца с контрастированием был выявлен тромбоз ушка левого предсердия (дефект наполнения размерами 22 x 17 мм). Функция щитовидной железы на тот момент и в дальнейшем – в норме, почечная функция сохранена (клиренс креатинина по Кокрофту – Гаулту 95 мл/мин). Проводилась терапия петлевыми диуретиками, антагонистами рецепторов к ангиотензину (АРА) II, метопрололом 100 мг, аторвастатином 20 мг, на фоне чего удалось

достичь субкомпенсации явлений недостаточности кровообращения (НК), ЧСЖ составляло в среднем порядка 120 уд/мин. С целью профилактики тромбоэмболических осложнений был назначен дабигатрана этексилат в дозе 150 мг 2 раза в день.

Через неделю после выписки манифестировал COVID-19, в связи с чем пациент госпитализировался в инфекционный стационар. Первые двое суток пациент находился в ПИТ. Отмечал выраженную слабость, усиление одышки, сухой кашель. Температура не превышала 38 °С, минимальная сатурация на атмосферном воздухе составляла 90%, на фоне нагрузки снижалась до 84%, максимальная степень поражения легких – КТЗ. Максимальный уровень С-реактивного белка (СРБ) составлял 89 мг/л, ферритина – 2336 мкг/л, Д-димера – 1575 нг/мл, фибриногена – 7,95 г/л. Максимальный уровень креатинина составлял 126 мкмоль/л (клиренс креатинина 80 мл/мин). Сохранялась фибрилляция предсердий со средней ЧСЖ 105–120 ударов в минуту. По данным ЭхоКГ ФВ ЛЖ снизилась до 30%. По данным дуплексного сканирования артерий и вен нижних конечностей тромбоза не было, выявлено атеросклеротическое поражение артерий нижних конечностей и брюшной аорты. Проводилась неинвазивная оксигенотерапия, вводился тоцилизумаб, дексаметазон 16 мг, затем 8 мг в течение 6 суток, фавипиравир 1600 мг однократно, далее по 600 мг. На момент поступления дабигатран был отменен, проводилась терапия НФГ в дозе 7,5 тыс. х 4 раза п/к в течение 5 суток, затем в течение 6 суток до момента выписки пациент получал дабигатрана этексилат по 150 мг 2 раза в день. На фоне улучшения самочувствия и положительной динамики объективных показателей был выписан, рекомендована терапия апиксабаном по 2,5 мг 2 раза в день. Отметим, что оснований для снижения дозы апиксабана не было: пациенту 63 года, масса тела 106 кг, на момент выписки концентрация креатинина

составляла 106 мкмоль/л. Суммарно апиксабан в сниженной дозе пациент принимал 3,5–4 нед.

Через несколько дней после выписки отметил возобновление и прогрессирование одышки. Через 2 нед. после выписки в течение 3–4 дней вновь регистрировалось повышение температуры тела до 37–37,4 °С (возможно, за счет персистенции вируса или вторично присоединившейся бактериальной инфекции). Тогда же впервые появилась перемежающаяся хромота, т.е. ее первые симптомы возникли через 3 нед. после манифестации COVID-19. В конце января 2021 г. обратился в консультативно-диагностическое отделение (КДО) НИИЦ кардиологии в состоянии анасарки. Была запланирована госпитализация в ближайшие несколько дней, на период ожидания госпитализации была скорректирована консервативная терапия: доза торасемида увеличена с 5 до 15 мг, ИАПФ заменены на сакубитрил/валсартан 100 мг, добавлены дигоксин 0,125 мг и эплеренон 12,5 мг, доза апиксабана увеличена до 5 мг 2 раза в сутки. Отмечалось усиление диуреза (с превышением за сутки на 1–1,5 л). На 3-и сутки пациент отметил появление боли в покое в стопе, икроножных мышцах, похолодание, снижение чувствительности кожных покровов левой нижней конечности. Было выполнено дуплексное сканирование артерий нижних конечностей, выявлено аневризматическое расширение обеих подколенных артерий с тромбозом (слева окклюзирующим), окклюзирующий тромбоз левой поверхностной бедренной артерии (ПБА) в дистальном отделе, неокклюзирующий тромбоз левой глубокой бедренной артерии (ГБА) от устья, окклюзия левой передней большеберцовой артерии (ПББА) на всем протяжении. Уровень Д-димера в этот момент составил 4500 нг/мл. Пациент был экстренно госпитализирован в сосудистое отделение по месту жительства, выявленные изменения были верифицированы по данным МСКТ. В инфраренальном отделе аорты были выявлены множественные

атеросклеротические бляшки с пристеночным тромбозом, аневризматическое расширение подвздошных артерий с обеих сторон. Также при контрастной МСКТ были выявлены изменения в правой почке, не позволяющие исключить перенесенный инфаркт (обширные участки сниженного накопления контраста в области нижнего полюса и в средних отделах).

Учитывая острую ишемию левой нижней конечности, обсуждалось хирургическое лечение, однако по данным ЭхоКГ ФВ ЛЖ составила 18%. В связи с отсутствием угрожающей ишемии конечностей (степень острой артериальной непроходимости по И.И. Затевахину и соавт. была оценена как I), отсутствием нарастания степени ишемии и высоким анестезиологическим риском было принято решение о консервативной тактике ведения пациента. В течение 10 дней больной получал сулодексид 600 ЛЕ в/в капельно, НФГ по 5 тыс. ЕД п/к 3 раза в день, аспирин 100 мг в сутки. Был выписан на терапии ривароксабаном 20 мг и ацетилсалициловой кислотой 100 мг, однако сразу после выписки ривароксабан был заменен на дабигатран 150 мг 2 раза в день, продолжен прием ацетилсалициловой кислоты 100 мг в сутки. На фоне проводимой консервативной терапии в течение месяца пациент отметил улучшение с точки зрения признаков ишемии нижних конечностей: восстановлена чувствительность, нормализовалась окраска кожных покровов, боли в покое не беспокоили, в дальнейшем отмечалось увеличение дистанции безболевого ходьбы.

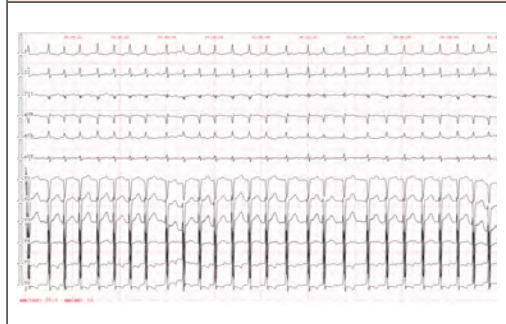При повторном визите в КДО НМИЦ кардиологии сохранялось выраженное снижение глобальной сократимости ЛЖ (ФВ 18%). Состояние было расценено как исход перенесенного SARS-CoV2-ассоциированного миокардита. На фоне проводимой консервативной терапии состояние пациента несколько улучшилось, однако достичь полной компенсации явлений НК не удалось, что и послужило причиной госпитализации в НМИЦ кардиологии.

При поступлении 25.03.2021 общее состояние пациента средней тяжести. Лежит низко, одышки в покое нет, яремные вены ненабухшие, акроцианоз, пастозность голеней и стоп. SpO₂ 96%. Окраска кожных покровов обеих ног нормальная, чувствительность и подвижность сохранена. Индекс массы тела 28 кг/м². Дыхание с жестким оттенком, несколько ослаблено в базальных отделах с обеих сторон, единичные влажные хрипы в базальных отделах с обеих сторон. Тоны сердца приглушены, шумов над областью сердца и крупных сосудов не выслушивается, ЧСЖ 134 уд/мин, пульс 116 в мин, дефицит пульса 18 уд/мин. АД 98/66 мм рт. ст. Пульсация на a.dorsalis pedis слева не определяется. Печень на 3 см выступает из-под края реберной дуги, плотная при пальпации.

На электрокардиограмме (рис. 1) регистрировалась фибрилляция предсердий с ЧСЖ 126–181 уд/мин (средняя 158 уд/мин). По данным рентгенографии органов грудной клетки: кардиомегалия, расширение непарной вены, венозный застой 2-й степени, артериальная легочная гипертензия, жидкость в плевральных синусах с обеих сторон. В анализах крови: креатинин

РИСУНОК 1. Электрокардиограмма на момент поступления: фибрилляция предсердий с частотой желудочковых сокращений 126–181 уд/мин

FIGURE 1. Electrocardiogram at the time of admission: atrial fibrillation with ventricular contractions 126-181 beats per minute



110 мкмоль/л, липопротеиды низкой плотности 1,94 ммоль/л; уровень Д-димера (340 нг/мл), СРБ (2,6 мг/л) и высокочувствительного тропонина (24,1 пг/мл) в пределах референсных значений, NT-proBNP значительно повышен – 9 236,0 пг/мл, в остальном – без особенностей.

Была инициирована парентеральная терапия фуросемидом 60 мг, доза эплеренона увеличена до 25 мг, с целью достижения нормосистолии метопролол заменен на бисопролол 10 мг, доза дигоксина увеличена до 0,25 мг, добавлен дапаглифлозин 10 мг в сутки. На 5-е сутки терапии удалось достичь нормосистолии (ЧСЖ в среднем составляла 85–95 уд/мин), в дальнейшем на фоне насыщения препаратами средняя ЧСЖ за сутки по данным холтеровского мониторирования ЭКГ (ХМ ЭКГ) составила 81 уд/мин. Концентрация дигоксина на 7-е сутки от увеличения дозы составила 1,3 нг/мл. Принимая во внимание отсутствие клинически значимых желудочковых нарушений ритма сердца по данным ХМ ЭКГ (за сутки выявлено 56 одиночных желудочковых экстрасистол), принципиальную важность поддержания нормосистолии, принято решение не снижать дозу дигоксина с мониторингом его концентрации, а также контролем уровня калия, магния.

По данным ЭхоКГ, выполненной на фоне достижения нормосистолии на 5-е сутки пребывания в стационаре, выявлена дилатация всех полостей сердца, значительное диффузное снижение глобальной сократимости ЛЖ (ФВ 20–23%) (рис. 2), отсутствие четких зон нарушений локальной сократимости миокарда, гипертрофия миокарда ЛЖ (эксцентрический тип), начальная легочная гипертензия (СДЛА 37 мм рт. ст.), функциональная регургитация на трикуспидальном клапане 2–3-й степени, на митральном клапане 2-й степени, центральное венозное давление повышено не было. По данным магнитно-резонансной томографии (МРТ) сердца с отсроченным контрастированием гадолинием очагового поражения миокарда желудочков

воспалительного или ишемического характера, зон фиброза не выявлено. Таким образом, данных за перенесенный миокардит, инфаркт миокарда на фоне COVID-19 получено не было.

Для исключения ишемической кардиопатии выполнена коронароангиография, выявлен субтотальный стеноз передней нисходящей артерии в проксимальном сегменте. Проведено чрескожное коронарное вмешательство (ЧКВ): ангиопластика со стентированием передней нисходящей артерии с имплантацией стента с лекарственным покрытием Promus PREMIER 4,0 x 24 мм с достижением полной реваскуляризации миокарда.

Таким образом, генез снижения сократительной способности ЛЖ у данного пациента, по-видимому, смешанный: причиной НК является тахиформа фибрилляции предсердий, которая сохранялась около года, а также ишемическая кардиопатия.

На фоне проводимой терапии пациент отмечает существенное улучшение самочувствия: одышка, слабость беспокоили значительно

РИСУНОК 2. Выраженное расширение полости и снижение глобальной сократимости левого желудочка (по данным трансторакальной эхокардиографии, биплан Симпсон)
FIGURE 2. Severe cavity dilation and decreased global left ventricular contractility (based on transthoracic echocardiography, biplane Simpson)

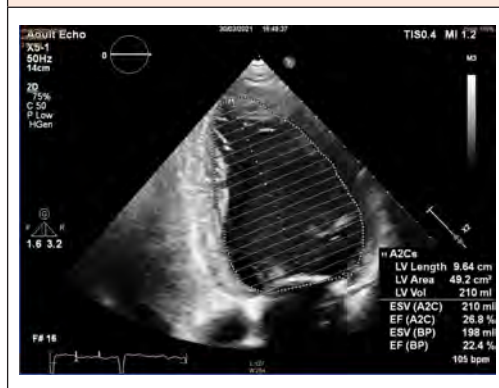
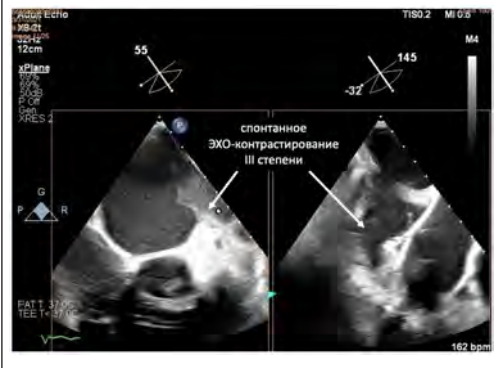


РИСУНОК 3. Высокая степень спонтанного ЭХО-контрастирования в ушке левого предсердия по данным чреспищеводной эхокардиографии
FIGURE 3. High degree of spontaneous echo contrast in the left atrial auricle by transesophageal echocardiography

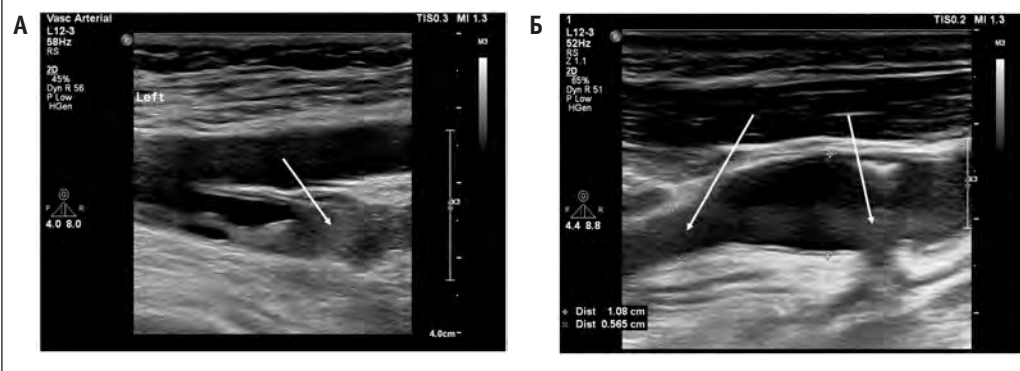


меньше, значительно увеличилась толерантность к физической нагрузке, тошнота и сухой кашель отсутствовали. Не исключено, что одышка частично являлась эквивалентом стенокардии и была устранена в т.ч. благодаря реваскуляризации миокарда. По данным повторной ЭхоКГ через 5 суток после ЧКВ отмечалась

некоторая положительная динамика: ФВ ЛЖ возросла до 25–27%. Уровень NT-proBNP снизился вдвое. Также на фоне проводимой терапии, несмотря на проведение контрастного исследования, активную диуретическую терапию, концентрация креатинина снизилась со 110 до 87 мкмоль/л.

Учитывая аритмогенный генез кардиопатии, рассматривался вопрос о кардиоверсии. Напомним, в декабре 2020 г. был выявлен тромб ушка левого предсердия (ЛП), с этого момента пациент постоянно получал антикоагулянтную терапию, преимущественно дабигатран 300 мг в сутки. По данным чреспищеводной эхокардиографии (ЧП-ЭхоКГ) в данную госпитализацию данных за тромбоз не получено, однако выявлено спонтанное эхо-контрастирование III степени в ушке ЛП (рис. 3), низкая скорость кровотока в ушке ЛП (19 см/сек при норме более 40 см/сек), что обусловлено, прежде всего, выраженным снижением глобальной сократимости ЛЖ и сопряжено с высоким риском нормализационной тромбоэмболии. Учитывая достижение нормосистолии, на данном этапе было принято решение воздержаться от проведения кардиоверсии.

РИСУНОК 4. Тромбоз левой глубокой бедренной артерии (А) и тромбированная аневризма левой подколенной артерии (Б) по данным дуплексного сканирования
FIGURE 4. Left deep femoral artery thrombosis (A) and thrombosed left popliteal artery aneurysm (B) according to duplex scanning



На момент госпитализации в НМИЦ кардиологии сохранялась перемежающаяся хромота на уровне 2А-стадии (дистанция безболевого ходьбы составляла порядка 500 м).

По данным дуплексного сканирования артерий нижних конечностей на 3-и сутки госпитализации признаков нарастания тромбоза не выявлено (рис. 4), сформирован хороший коллатеральный кровоток, что обуславливает клиническое улучшение. В связи с выполнением ЧКВ пациент в течение недели получал тройную антитромботическую терапию, на фоне чего отметил дополнительное улучшение в течении ПХ с увеличением дистанции безболевого ходьбы до 800–1000 м. Следует отметить, что, помимо резидуального тромбоза, был подтвержден гемодинамически значимый атеросклероз артерий нижних конечностей с максимальной степенью стенозирования 75%. Также была выявлена аневризма брюшного отдела аорты с пристеночным тромбозом. Обращало на себя внимание также наличие аневризм обеих подколенных артерий, аневризматического расширения правой подключичной артерии (градиент диаметра от 8 до 13 мм). Данных за тромбоз вен нижних конечностей получено не было. Геморрагических осложнений за все время проведения антитромботической терапии в различных режимах не было.

Пациент был выписан на 13-е сутки в удовлетворительном состоянии. Принимая во внимание возможность восстановления функции гибернирующего миокарда после реваскуляризации, обратного ремоделирования полостей сердца на фоне нормосистолии и оптимальной медикаментозной терапии, через 3 мес. запланирована повторная оценка функции ЛЖ с решением вопроса о необходимости имплантации кардиовертера-дефибриллятора. В случае снижения степени спонтанного ЭХО-контрастирования, увеличения скорости кровотока в ушке ЛП возможно вернуться

к обсуждению вопроса о кардиоверсии и абляции аритмогенных зон левого предсердия.

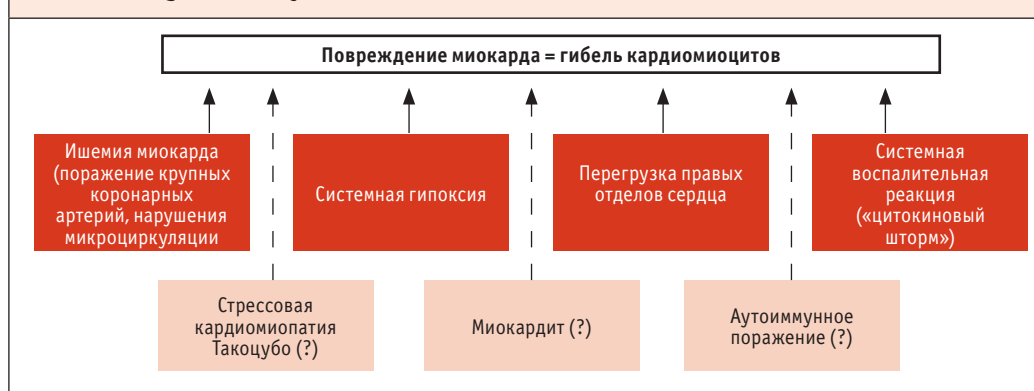
ОБСУЖДЕНИЕ

Известно, что COVID-19 может приводить к повреждению миокарда, возможными механизмами которого являются различные процессы: ишемия миокарда (за счет поражения микроциркуляторного русла, обострения атеротромбоза с развитием «классического» острого коронарного синдрома, системной гипоксии), повреждающее действие системной воспалительной реакции, перегрузка правых отделов сердца (рис. 5) [16].

Вероятность развития истинного миокардита с прямым поражающим действием вируса SARS-CoV2 на кардиомиоциты до сих пор дискутируется, отсроченные клинические последствия поражения миокарда на фоне COVID-19 изучены очень мало. Отсутствие зон нарушений локальной сократимости по данным ЭхоКГ и кино-МРТ, отсутствие фиброза и отека миокарда по данным МРТ с отсроченным контрастированием гадолинием у обсуждаемого пациента заставили усомниться в ведущей роли COVID-19 в развитии кардиопатии.

Наиболее вероятная причина поражения миокарда у данного пациента – относительно длительно «нелеченая» тахиформа ФП на фоне субтотального поражения крупной коронарной артерии. Вероятное время манифестации ФП совпало с концом первого месяца карантинных мероприятий, повлекших за собой гиподинамию, частые эпизоды переедания, увеличение массы тела, дестабилизацию АД и увеличение потребления алкоголя пациентом. Поскольку собственно нарушение ритма сердца было практически бессимптомно, пациент откладывал обращение за медицинской помощью в течение 6 мес. из страха быть инфицированным SARS-CoV2; впервые обратился к врачу уже с явлениями выраженной декомпенсации НК по обоим кругам кровообращения, тромбозом ушка ЛП

РИСУНОК 5. Патогенез повреждения миокарда при COVID-19
FIGURE 5. Pathogenesis of myocardial lesion in COVID-19



на фоне сформировавшейся кардиопатии аритмогенного генеза.

К сожалению, данный пример отражает общую ситуацию во время пандемии. Так, данные Национального датского регистра [17] свидетельствуют о снижении выявления новых случаев ФП на 47% за первые 3 нед. локдауна в конце марта 2020 г. в сравнении с аналогичным периодом 2019 г. Пациенты, у которых выявлялась ФП в 2019 г., были моложе, но у них чаще присутствовала тяжелая сопутствующая патология – анамнез онкологического заболевания, сердечной недостаточности, сосудистых заболеваний. Авторы статьи полагают, что более пожилые люди из-за карантинных ограничений оказывались вне поля зрения врачей, а у пациентов с тяжелой сопутствующей патологией невольно оказывалось больше шансов попасть в медицинское учреждение. Была выявлена тенденция к увеличению риска смерти и тромбоэмболических осложнений у пациентов, у которых ФП была выявлена в 2020 г. в сравнении с аналогичными пациентами за 2019 г.

Есть основания полагать, что COVID-19 может повысить риск развития ФП [18]. Поскольку вирус SARS-CoV2 проникает в клетки-мишени преимущественно путем погружения комплекса вирус-рецептора ACE-2 внутрь

клетки, число этих рецепторов уменьшается, в т.ч. на эндотелиоцитах и кардиомиоцитах. ACE-2 превращает ангиотензин II в кардиопротекторный паракринный фактор ангиотензин 1–7. Ослабление этой функции может приводить к вазоконстрикции, гипертрофии миокарда, оксидативному стрессу, воспалению в перикардальной жировой ткани, развитию перикардита, усилению фиброза в миокарде [19]. Все эти процессы лежат в основе формирования субстрата для развития ФП. Утрата рецепторов ACE-2 в головном мозге может нарушать автономную регуляцию с развитием гиперсимпатикотонии и нарушением работы барорефлекса, что также является фактором риска нарушений ритма сердца [19, 20]. Есть основания полагать, что развитию ФП на фоне тяжелого течения COVID-19 могут способствовать гипоксия, электролитные расстройства, дегидратация, системная воспалительная реакция, дисфункция эндотелия и нарушение его проницаемости с отеком межклеточного вещества; предполагается также возможность повреждающего воздействия на ткани предсердий лейкоцитарной инфильтрации [21]. У описываемого нами пациента уже имела место персистирующая ФП. Возможно, перенесенный COVID-19 мог привести к дополнительному структурному и электрическому

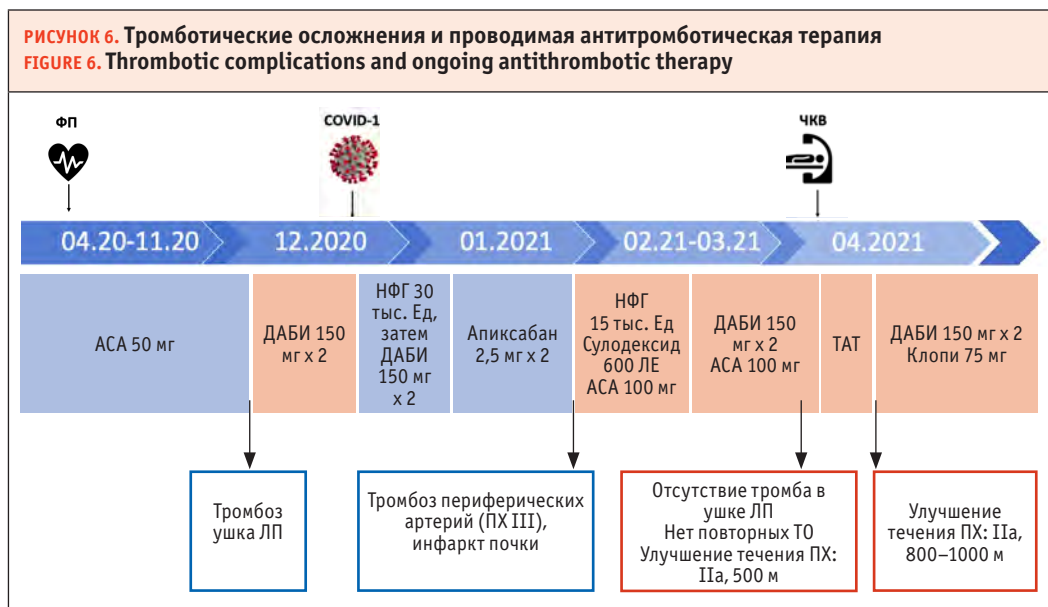
ремоделированию миокарда предсердий, обусловив более злокачественное течение аритмии с увеличением ЧСЖ и снижением эффективности урежающей терапии.

Второй причиной выраженной кардиопатии у рассматриваемого пациента могла быть хроническая ишемия обширного участка миокарда вследствие субтотального стеноза проксимального сегмента передней нисходящей артерии. Теоретически системное воспаление и прямое вирусное поражение эндотелия во время острой фазы COVID-19 могли быть причиной прогрессирования коронарного атеросклероза (в т. ч. за счет дестабилизации бляшки) [22], усугубления степени стенозирования коронарной артерии и дальнейшего снижения сократимости миокарда ЛЖ.

Отдельного обсуждения заслуживают тромботические осложнения, перенесенные пациентом, и проводимая анти тромботическая терапия (рис. 6). Напомним, что ориентировочно

через 6 мес. после манифестации ФП у пациента был выявлен тромбоз ушка ЛП. Все это время пациент получал аспирин в дозе 50 мг. На момент манифестации ФП значение индекса CHA2DS2-VASc у данного пациента составляло 1 балл (за счет наличия артериальной гипертонии), так что в соответствии с действующими клиническими рекомендациями [23] вопрос о назначении антикоагулянта мог быть решен двояко. Однако в условиях пандемии подобному пациенту с сохраняющейся тахиформой ФП, при отсутствии противопоказаний целесообразно назначение антикоагулянтной терапии. Развитие в дальнейшем у нашего пациента кардиопатии аритмогенного генеза со снижением сократимости миокарда ЛЖ и формированием тромба в ушке ЛП подтверждают данную позицию.

При выявлении ФП и тромба в ушке ЛП пациенту был назначен дабигатран в дозе 150 мг 2 раза в сутки, что являлось, на наш



Сокращения: АСА – ацетилсалициловая кислота, ДАБИ – дабигатран, НФГ – нефракционированный гемоглобин, Клопи – клопидогрел, ЛП – левое предсердие, ПХ – перемежающаяся хромота, ТАТ – тройная анти тромботическая терапия, ТО – тромботическое осложнение, ФП – фибрилляция предсердий, ЧКВ – чрескожное коронарное вмешательство.

взгляд, оптимальным решением. Выбор антикоагулянта для профилактики ТЭО у пациента с ФП и подтвержденным тромбозом ушка ЛП носит эмпирический характер, поскольку прямых сравнительных исследований для подобных клинических ситуаций не проводилось. Единственное рандомизированное исследование RE-LATEd AF, сравнивающее дабигатран в дозе 300 мг и фенпрокумон, было остановлено в связи с недостаточным набором пациентов на этапе включения 64 участников, и его результаты не известны [24]. Поэтому врачам приходится опираться на небольшие наблюдательные исследования, ретроспективные регистры и серии клинических случаев. В проспективное исследование Нао et al. [25] был включен 41 пациент с тромбом УЛП. По усмотрению пациентов им назначался дабигатран 300 мг в сутки (n = 19) или варфарин (n = 22), контрольная ЧП-ЭхоКГ проводилась через 3 мес. Полное растворение тромба было зафиксировано у 89,5% пациентов, получавших дабигатран, и у 77,3% пациентов, получавших варфарин. Доля «наивных» в отношении антикоагулянтов (АКГ) пациентов до включения в это исследование неизвестна. В рамках проспективного исследования X-TRA (n = 61) [26] частота полного растворения тромба ушка ЛП у «наивных» в отношении АКГ пациентов на фоне терапии ривароксабаном 20 мг в течение 6–8 нед. составила 41,5%. В этой же публикации приводились данные регистра CLOT-AF, в котором оценивалось влияние рутинной антикоагулянтной терапии в течение 3–12 нед. на растворение тромба ушка ЛП. Более 80% пациентов получали антагонисты витамина К (АВК), частота полного растворения тромба составила 62,5%. По данным небольшого ретроспективного когортного исследования терапия варфарином или прямыми пероральными антикоагулянтами (ПОАК) у «наивных» в отношении АКГ пациентов ассоциировалась с равной частотой растворения тромба ушка ЛП – 74% и 77% соответственно

(медиана длительности терапии 68 дней) [27]. В ретроспективном исследовании Changjian et al. [28] частота растворения тромба ушка ЛП на фоне терапии дабигатраном 300 мг и ривароксабаном 20 мг в течение 3 нед. – 6 мес. была сопоставима и превышала 80%; у двух пациентов с сохранившимся на фоне ривароксабана тромбом терапия дабигатраном привела к их полному растворению. Наконец, опубликована серия клинических случаев, описывающих растворение тромбов ушка ЛП на фоне применения ПОАК как у «наивных» пациентов, так и у ранее принимавших тот или иной антикоагулянт. В частности, описаны случаи успешного растворения тромба на фоне применения дабигатрана 300 мг в сутки у пациентов, принимавших ранее адекватную дозу апиксабана [29], ривароксабана [30] или варфарина [31] без достижения эффекта. Наконец, снижение риска ишемического инсульта в сравнении с варфарином у пациентов с неклапанной ФП было продемонстрировано лишь для дабигатрана в дозе 300 мг в сутки [32]. Представляется, что снижение риска инсульта в достаточной степени отражает эффективность дабигатрана как препарата, способствующего растворению тромба в ушке ЛП и препятствующего развитию клинически значимых осложнений внутрисердечного тромбоза.

Возвращаясь к нашему случаю, напомним, что после выявления ФП пациент перенес COVID-19 тяжелой степени с госпитализацией в ПИТ. В соответствии с действующими рекомендациями [33], на момент пребывания в ПИТ пациент был переведен на парентеральные антикоагулянты с последующим возобновлением дабигатрана 300 мг в сутки после стабилизации состояния. После того как из рутинной практики лечения COVID-19 было исключено использование ритонавира, гидроксихлорохина и азитромицина, специальных предпочтений по выбору ПОАК и оснований для снижения их дозы стало меньше. Тоцилизумаб,

глюкокортикоиды и фавипиравир, применявшиеся у данного пациента, обладают благоприятным спектром фармакокинетического взаимодействия и позволяют использовать любой из ПОАК [33]. Все же следует помнить, что экспозиция к апиксабану и ривароксабану в слабой степени снижается при сопутствующем назначении как дексаметазона, так и тоцилизумаба, тогда как с дабигатраном аналогичным образом взаимодействует лишь дексаметазон [33]. Дабигатран не метаболизируется изоферментами цитохрома P450 (прежде всего, CYP3A4), что избавляет его от ряда межлекарственных взаимодействий. Следует помнить, что все ПОАК являются субстратами для белка-переносчика P-gp, и их следует с осторожностью использовать вместе с сильными ингибиторами и индукторами этого вещества.

У пациентов с COVID-19 описано поражение печени, которое может быть связано как с прямым вирусным воздействием, так и с гиперергической воспалительной реакцией [34]. Многие применяющиеся в лечении COVID-19 препараты обладают гепатотоксическим действием (в случае нашего пациента – тоцилизумаб [35], фавипиравир). Одним из факторов риска нарушения функции печени у пациентов с COVID-19 является полипрагмазия [36], что характерно для пациентов с ФП [37]. По результатам проспективного исследования, включившего 113 717 пациентов, которым впервые был назначен антикоагулянт в связи с ФП, частота госпитализаций в связи с поражением печени была наименьшей у получавших дабигатран (в сравнении с варфарином, ривароксабаном и апиксабаном) [38]. Соответственно, назначение дабигатрана у пациентов с COVID-19 может оказаться более безопасной опцией с точки зрения предотвращения поражения печени.

Наконец, важно помнить о коагулопатии на фоне COVID-19, которая характеризуется как повышением риска тромбозов, так и кровотечениями. Преимущества дабигатрана

с точки зрения предотвращения ишемических инсультов, а также наличие антидота (идаруцизумаб) могут быть дополнительными аргументами для выбора этого препарата как средства профилактики ТЭО у пациентов с ФП и сопутствующим COVID-19. Подчеркнем, что во время госпитализации в инфекционный стационар в острой фазе COVID-19 на фоне терапии НФГ, затем дабигатраном 300 мг в сутки ни венозных, ни артериальных тромбозов у представляемого нами пациента зарегистрировано не было (проводился активный ультразвуковой скрининг).

Перенесший тяжелый COVID-19 пациент с ФП, факторами риска тромбоэмболических осложнений (АГ, ХСН) и тромбозом ушка ЛП в анамнезе был выписан из ковид-стационара на терапии апиксабаном по 2,5 мг 2 раза в день. Неадекватная антитромботическая терапия на фоне гиперкоагуляции и васкулопатии, связанных с COVID-19, на наш взгляд, стала причиной последовавших за этим тромботических осложнений. Последующее обследование выявило протяженный тромбоз артерий левой нижней конечности, тромбоз правой подколенной артерии, тромбированную аневризму брюшного отдела аорты, множественный пристеночный тромбоз на поверхности атеросклеротических бляшек в брюшной аорте, а также вероятный инфаркт правой почки. Тромбозы артерий нижних конечностей, а также инфаркт почки могли носить как кардиоэмболический характер с первичным источником в ушке ЛП, так и развиваться *in situ* на фоне «обострения» в течении имевшегося у пациента мультифокального атеросклероза. Кроме того, не следует забывать про множественные участки пристеночного тромбоза в аорте, которые также могли быть источником тромбоэмболии (напомним про нетипичные флотирующие тромбозы в аорте, описанные у пациентов с COVID-19 [10]). В качестве антитромботической терапии в связи с острой ишемией нижней конечности пациенту был назначен сулодексид

600 ЛЕ, низкая доза НФГ подкожно и аспирин 100 мг. Рациональнее представляется назначение полной дозы парентерального антикоагулянта (НМГ или НФГ) в комбинации с аспирином. Возможно, своевременное назначение такой комбинации позволило бы достичь реканализации тромбированных сосудов.

После выписки из хирургического стационара вновь был назначен дабигатран в дозе 300 мг в комбинации с аспирином 100 мг. Мы считаем оправданной подобную комбинацию препаратов на краткосрочный период (1–3 мес.) после острого эпизода множественного тромбоза периферических артерий без проведения реваскуляризации при условии отсутствия высокого риска кровотечений. На фоне такой терапии не было зафиксировано повторных тромботических осложнений, нарастания тромбоза периферических артерий, отмечалось существенное улучшение в течении ПХ. Кроме того, по данным повторной ЧП-ЭхоКГ тромб в ушке ЛП полностью растворился. В связи с ЧКВ пациент в течение недели получал ТАТ, на фоне чего отметил дальнейшее улучшение в течении ПХ.

ЗАКЛЮЧЕНИЕ

Нами представлен клинический случай кардиопатии с выраженным снижением глобальной сократимости ЛЖ и множественными артериальными тромбозами у пациента, год назад считавшего себя практически здоровым человеком.

Наиболее вероятной причиной поражения миокарда послужила тахиформа ФП, также нельзя исключить роли ишемии миокарда. Персистенция ФП без адекватной антикоагулянтной терапии привело к формированию тромба в ушке ЛП. Перенесенный COVID-19 мог способствовать прогрессированию атеросклеротического процесса, злокачественному течению фибрилляции предсердий и выступить дополнительным фактором риска тромбообразования в артериях нижних конечностей и почки. Дополнительной причиной тромботических осложнений послужило назначение сниженной дозы аписабана после перенесенного COVID-19. Назначение полной дозы дабигатрана в комбинации с аспирином позволило добиться растворения тромба в ушке ЛП и избежать повторных тромботических осложнений. С другой стороны, перенесенный тяжелый COVID-19 послужил причиной недооценки значимости тахисистолии, а также недостаточного диагностического поиска в отношении ИБС у нашего пациента. Данный случай демонстрирует, что феномен COVID-19 не только усугубляет течение имеющихся у пациента сердечно-сосудистых заболеваний, но и отодвигает их своевременную диагностику.

Поступила / Received 27.04.2021

Поступила после рецензирования / Revised 15.05.2021

Принята в печать / Accepted 15.05.2021

СПИСОК ЛИТЕРАТУРЫ

1. Xiang D., Xiang X., Zhang W., Yi S., Zhang J., Gu X. et al. Management and Outcomes of Patients With STEMI During the COVID-19 Pandemic in China. *J Am Coll Cardiol*. 2020;76(11):1318–1324. <https://doi.org/10.1016/j.jacc.2020.06.039>.
2. De Rosa S., Spaccarotella C., Basso C., Calabrò M.P., Curcio A., Filardi P.P. et al. Reduction of

- Hospitalizations for Myocardial Infarction in Italy in the COVID-19 Era. *Eur Heart J*. 2020;41(22):2083–2088. <https://doi.org/10.1093/eurheartj/ehaa409>.
3. Keizman E., Ram E., Kachel E., Sternik L., Raanani E. The Impact of COVID-19 Pandemic on Cardiac Surgery in Israel. *J Cardiothorac Surg*. 2020;15(1):294. <https://doi.org/10.1186/s13019-020-01342-5>.

4. Banerjee A., Chen S., Pasea L., Lai A.G., Katsoulis M., Denaxas S. et al. Excess Deaths in People with Cardiovascular Diseases during the COVID-19 Pandemic. *Eur J Prev Cardiol.* 2021;zwaa155. <https://doi.org/10.1093/eurjpc/zwaa155>.
5. Greenhalgh T., Knight M., A'Court C., Buxton M., Husain L. Management of Post-Acute COVID-19 in Primary Care. *BMJ.* 2020;370:m3026. <https://doi.org/10.1136/bmj.m3026>.
6. Cheruiyot I., Kipkorir V., Ngure B., Misiani M., Munguti J., Ogeg' J. Arterial Thrombosis in Coronavirus Disease 2019 Patients: A Rapid Systematic Review. *Ann Vasc Surg.* 2021;70:273–281. <https://doi.org/10.1016/j.avsg.2020.08.087>.
7. Fournier M., Faille D., Dossier A., Mageau A., Nicaise Roland P., Ajzenberg N. et al. Arterial Thrombotic Events in Adult Inpatients with COVID-19. *Mayo Clin Proc.* 2021;96(2):295–303. <https://doi.org/10.1016/j.mayocp.2020.11.018>.
8. Etkin Y., Conway A.M., Silpe J., Qato K., Carroccio A., Manvar-Singh P. et al. Acute Arterial Thromboembolism in Patients with COVID-19 in the New York City Area. *Ann Vasc Surg.* 2021;70:290–294. <https://doi.org/10.1016/j.avsg.2020.08.085>.
9. Bellosta R., Luzzani L., Natalini G., Pegorer M.A., Attisani L., Cossu L.G. et al. Acute Limb Ischemia in Patients with COVID-19 Pneumonia. *J Vasc Surg.* 2020;72(6):1864–1872. <https://doi.org/10.1016/j.jvs.2020.04.483>.
10. Kashi M., Jacquin A., Dakhil B., Zaimi R., Mahé E., Tella E., Bagan P. Severe Arterial Thrombosis Associated with COVID-19 Infection. *Thromb Res.* 2020;192:75–77. <https://doi.org/10.1016/j.thromres.2020.05.025>.
11. Fan B.E., Umapathi T., Chua K., Chia Y.W., Wong S.W., Tan G.W. L. et al. Delayed Catastrophic Thrombotic Events in Young and Asymptomatic Post COVID-19 Patients. *J Thromb Thrombolysis.* 2021;51(4):971–977. <https://doi.org/10.1007/s11239-020-02332-z>.
12. Cancer-Perez S., Alfayate-García J., Vicente-Jiménez S., Ruiz-Muñoz M., Dhimes-Tejada F.P., Gutiérrez-Baz M. et al. Symptomatic Common Carotid Free-Floating Thrombus in a COVID-19 Patient, Case Report and Literature Review. *Ann Vasc Surg.* 2021;S0890-5096(21)00194-1. <https://doi.org/10.1016/j.avsg.2021.02.008>.
13. Бокерия Л.А., Покровский А.В., Акчурин Р.С., Алекаян Б.Г., Апаханова Т.В., Аракелян В.С. и др. *Национальные рекомендации по диагностике и лечению заболеваний артерий нижних конечностей.* М.; 2019. 89 с. Режим доступа: http://www.angiolsurgery.org/library/recommendations/2019/recommendations_LLA_2019.pdf.
14. Harrison S.L., Fazio-Eynullayeva E., Lane D.A., Underhill P., Lip G.Y. H. Atrial Fibrillation and the Risk of 30-Day Incident Thromboembolic Events, and Mortality in Adults \geq 50 Years with COVID-19. *J Arrhythm.* 2020;37(1):231–237. <https://doi.org/10.1002/joa3.12458>.
15. Rattanawong P., Shen W., El Masry H., Sorajja D., Srivathsan K., Valverde A., Scott L.R. Guidance on Short-Term Management of Atrial Fibrillation in Coronavirus Disease 2019. *J Am Heart Assoc.* 2020;9(14):e017529. <https://doi.org/10.1161/JAHA.120.017529>.
16. Greenberg A., Pemmasani G., Yandrapalli S., Frishman W.H. Cardiovascular and Cerebrovascular Complications with COVID-19. *Cardiol Rev.* 2021;29(3):143–149. <https://doi.org/10.1097/CRD.0000000000000385>.
17. Holt A., Gislason G.H., Schou M., Zareini B., Biering-Sørensen T., Phelps M. et al. New-Onset Atrial Fibrillation: Incidence, Characteristics, and Related Events Following a National COVID-19 Lockdown of 5.6 Million People. *Eur Heart J.* 2020;41(32):3072–3079. <https://doi.org/10.1093/eurheartj/ehaa494>.
18. Gopinathannair R., Merchant F.M., Lakkireddy D.R., Etheridge S.P., Feigofsky S., Han J.K. et al. COVID-19 and Cardiac Arrhythmias: a Global Perspective on Arrhythmia Characteristics and Management Strategies. *J Interv Card Electrophysiol.* 2020;59(2):329–336. <https://doi.org/10.1007/s10840-020-00789-9>.
19. South A.M., Diz D.I., Chappell M.C. COVID-19, ACE2, and the Cardiovascular Consequences. *Am J Physiol Heart Circ Physiol.* 2020;318(5):H1084–H1090. <https://doi.org/10.1152/ajpheart.00217.2020>.
20. Xu P., Sriramula S., Lazartigues E. ACE2/ANG-(1-7)/Mas Pathway in the Brain: the Axis of Good. *Am J Physiol Regul Integr Comp Physiol.* 2011;300(4):R804–R817. <https://doi.org/10.1152/ajpregu.00222.2010>.
21. Gawatko M., Kapłon-Cieślicka A., Hohl M., Dobrev D., Linz D. COVID-19 Associated Atrial Fibrillation: Incidence, Putative Mechanisms and Potential Clinical Implications. *Int J Cardiol Heart Vasc.* 2020;30:100631. <https://doi.org/10.1016/j.ijcha.2020.100631>.
22. Grzegorzowska O., Lorkowski J. Possible Correlations between Atherosclerosis, Acute Coronary Syndromes

- and COVID-19. *J Clin Med*. 2020;9(11):3746. <https://doi.org/10.3390/jcm9113746>.
23. Голицын С.П., Панченко Е.П., Кропачева Е.С., Лайович Л. Ю., Майков Е.Б., Миронов Н.Ю., Шахматова О.О. Диагностика и лечение фибрилляции предсердий. *Евразийский кардиологический журнал*. 2019;(4):4–85. Режим доступа: <https://heartj.asia/jour/article/view/341>.
 24. U.S. National Library of Medicine. *Resolution of Left Atrial-Appendage Thrombus – Effects of Dabigatran in Patients with AF (RE-LATED_AF)*. Available at: <https://clinicaltrials.gov/ct2/show/NCT02256683>.
 25. Hao L., Zhong J.Q., Zhang W., Rong B., Xie F., Wang J.T. et al. Uninterrupted Dabigatran versus Warfarin in the Treatment of Intracardiac Thrombus in Patients with Non-Valvular Atrial Fibrillation. *Int J Cardiol*. 2015;190:63–66. <https://doi.org/10.1016/j.ijcard.2015.04.104>.
 26. Lip G.Y., Hammerstingl C., Marin F., Cappato R., Meng I.L., Kirsch B. et al. Left Atrial Thrombus Resolution in Atrial Fibrillation or Flutter: Results of a Prospective Study with Rivaroxaban (X-TRA) and a Retrospective Observational Registry Providing Baseline Data (CLOT-AF). *Am Heart J*. 2016;178:126–134. <https://doi.org/10.1016/j.ahj.2016.05.007>.
 27. Hussain A., Katz W.E., Genuardi M.V., Bhonsale A., Jain S.K., Kancharla K. et al. Non-Vitamin K Oral Anticoagulants versus Warfarin for Left Atrial Appendage Thrombus Resolution in Nonvalvular Atrial Fibrillation or Flutter. *Pacing Clin Electrophysiol*. 2019;42(9):1183–1190. <https://doi.org/10.1111/pace.13765>.
 28. Lin C., Quan J., Bao Y., Hua W., Ke M., Zhang N. et al. Outcome of Non-Vitamin K Oral Anticoagulants in the Treatment of Left Atrial/Left Atrial Appendage Thrombus in Patients with Nonvalvular Atrial Fibrillation. *J Cardiovasc Electrophysiol*. 2020;31(3):658–663. <https://doi.org/10.1111/jce.14365>.
 29. Даабуль И.С., Королева С.Ю., Кудрявцева А.А., Соколова А.А., Напалков Д.А., Фомин В.В. Клиническое наблюдение тромбоза ушка левого предсердия, возникшего на фоне терапии прямым пероральным антикоагулянтом. *Рациональная фармакотерапия в кардиологии*. 2018;14(3):350–355. <https://doi.org/10.20996/1819-6446-2018-14-3-350-355>.
 30. Szegedi N., Gellér L., Tahin T., Merkely B., Széplaki G. Successful Direct Thrombin Inhibitor Treatment of a Left Atrial Appendage Thrombus Developed under Rivaroxaban Therapy. *Orv Hetil*. 2016;157(4):154–156. (In Hungarian) <https://doi.org/10.1556/650.2016.30350>.
 31. Morita S., Ajiro Y., Uchida Y., Iwade K. Dabigatran for Left Atrial Thrombus. *Eur Heart J*. 2013;34(35):2745. <https://doi.org/10.1093/eurheartj/ehj148>.
 32. Connolly S.J., Ezekowitz M.D., Yusuf S., Eikelboom J., Oldgren J., Parekh A. et al. Dabigatran versus Warfarin in Patients with Atrial Fibrillation. *N Engl J Med*. 2009;361(12):1139–1151. <https://doi.org/10.1056/NEJMoa0905561>.
 33. Авдеев С.Н., Адамян Л.В., Алексеева Е.И., Багненко С.Ф., Баранов А.А., Баранова Н.Н. и др. *Временные методические рекомендации. Профилактика, диагностика и лечение новой коронавирусной инфекции (COVID-19). Версия 10 (08.02.2021)*. М.: Министерство здравоохранения Российской Федерации; 2021. 261 с. Режим доступа: https://static-0.minzdrav.gov.ru/system/attachments/attachments/000/054/588/original/Временные_MP_COVID-19_%28v.10%29-08.02.2021_%281%29.pdf.
 34. Li Y., Xiao S.Y. Hepatic Involvement in COVID-19 Patients: Pathology, Pathogenesis, and Clinical Implications. *J Med Virol*. 2020;92(9):1491–1494. <https://doi.org/10.1002/jmv.25973>.
 35. Muhović D., Bojović J., Bulatović A., Vukčević B., Ratković M., Lazović R., Smolović B. First Case of Drug-Induced Liver Injury Associated with the Use of Tocilizumab in a Patient with COVID-19. *Liver Int*. 2020;40(8):1901–1905. <https://doi.org/10.1111/liv.14516>.
 36. Sun J., Deng X., Chen X., Huang J., Huang S., Li Y. et al. Incidence of Adverse Drug Reactions in COVID-19 Patients in China: An Active Monitoring Study by Hospital Pharmacovigilance System. *Clin Pharmacol Ther*. 2020;108(4):791–797. <https://doi.org/10.1002/cpt.1866>.
 37. Gallagher C., Nyfort-Hansen K., Rowett D., Wong C.X., Middeldorp M.E., Mahajan R. et al. Polypharmacy and Health Outcomes in Atrial Fibrillation: A Systematic Review and Meta-Analysis. *Open Heart*. 2020;7(1):e001257. <https://doi.org/10.1136/openhrt-2020-001257>.
 38. Alonso A., MacLehose R. F., Chen L.Y., Bengtson L.G., Chamberlain A.M., Norby F.L., Lutsey P.L. Prospective Study of Oral Anticoagulants and Risk of Liver Injury in Patients with Atrial Fibrillation. *Heart*. 2017;103(11):834–839. <https://doi.org/10.1136/heartjnl-2016-310586>.

REFERENCES

- Xiang D., Xiang X., Zhang W., Yi S., Zhang J., Gu X. et al. Management and Outcomes of Patients With STEMI During the COVID-19 Pandemic in China. *J Am Coll Cardiol*. 2020;76(11):1318–1324. <https://doi.org/10.1016/j.jacc.2020.06.039>.
- De Rosa S., Spaccarotella C., Basso C., Calabrò M.P., Curcio A., Filardi P.P. et al. Reduction of Hospitalizations for Myocardial Infarction in Italy in the COVID-19 Era. *Eur Heart J*. 2020;41(22):2083–2088. <https://doi.org/10.1093/eurheartj/ehaa409>.
- Keizman E., Ram E., Kachel E., Sternik L., Raanani E. The Impact of COVID-19 Pandemic on Cardiac Surgery in Israel. *J Cardiothorac Surg*. 2020;15(1):294. <https://doi.org/10.1186/s13019-020-01342-5>.
- Banerjee A., Chen S., Pasea L., Lai A.G., Katsoulis M., Denaxas S. et al. Excess Deaths in People with Cardiovascular Diseases during the COVID-19 Pandemic. *Eur J Prev Cardiol*. 2021:zwaa155. <https://doi.org/10.1093/eurjpc/zwaa155>.
- Greenhalgh T., Knight M., A'Court C., Buxton M., Husain L. Management of Post-Acute COVID-19 in Primary Care. *BMJ*. 2020;370:m3026. <https://doi.org/10.1136/bmj.m3026>.
- Cheruiyot I., Kipkorir V., Ngure B., Misiani M., Munguti J., Ogeng' J. Arterial Thrombosis in Coronavirus Disease 2019 Patients: A Rapid Systematic Review. *Ann Vasc Surg*. 2021;70:273–281. <https://doi.org/10.1016/j.avsg.2020.08.087>.
- Fournier M., Faille D., Dossier A., Mageau A., Nicaise Roland P., Ajzenberg N. et al. Arterial Thrombotic Events in Adult Inpatients with COVID-19. *Mayo Clin Proc*. 2021;96(2):295–303. <https://doi.org/10.1016/j.mayocp.2020.11.018>.
- Etkin Y., Conway A.M., Silpe J., Qato K., Carroccio A., Manvar-Singh P. et al. Acute Arterial Thromboembolism in Patients with COVID-19 in the New York City Area. *Ann Vasc Surg*. 2021;70:290–294. <https://doi.org/10.1016/j.avsg.2020.08.085>.
- Bellosta R., Luzzani L., Natalini G., Pegorer M.A., Attisani .L, Cossu L.G. et al. Acute Limb Ischemia in Patients with COVID-19 Pneumonia. *J Vasc Surg*. 2020;72(6):1864–1872. <https://doi.org/10.1016/j.jvs.2020.04.483>.
- Kashi M., Jacquin A., Dakhil B., Zaimi R., Mahé E., Tella E., Bagan P. Severe Arterial Thrombosis Associated with COVID-19 Infection. *Thromb Res*. 2020;192:75–77. <https://doi.org/10.1016/j.thromres.2020.05.025>.
- Fan B.E., Umapathi T., Chua K., Chia Y.W., Wong S.W., Tan G.W. L. et al. Delayed Catastrophic Thrombotic Events in Young and Asymptomatic Post COVID-19 Patients. *J Thromb Thrombolysis*. 2021;51(4):971–977. <https://doi.org/10.1007/s11239-020-02332-z>.
- Cancer-Perez S., Alfayate-García J., Vicente-Jiménez S., Ruiz-Muñoz M., Dhimes-Tejada F.P., Gutiérrez-Baz M. et al. Symptomatic Common Carotid Free-Floating Thrombus in a COVID-19 Patient, Case Report and Literature Review. *Ann Vasc Surg*. 2021:S0890-5096(21)00194-1. <https://doi.org/10.1016/j.avsg.2021.02.008>.
- Bokeriya L.A., Pokrovsky A.V., Akchurin R.S., Alekyan B.G., Apkhanova T.V., Arakelyan V.S. et al. *National Guidelines for the Diagnosis and Treatment of Diseases of the Arteries of the Lower Extremities*. Moscow; 2019. 89 p. (In Russ.) Available at: http://www.angiolsurgery.org/library/recommendations/2019/recommendations_LLA_2019.pdf.
- Harrison S.L., Fazio-Eynullayeva E., Lane D.A., Underhill P., Lip G.Y. H. Atrial Fibrillation and the Risk of 30-Day Incident Thromboembolic Events, and Mortality in Adults ≥ 50 Years with COVID-19. *J Arrhythm*. 2020;37(1):231–237. <https://doi.org/10.1002/joa3.12458>.
- Rattanawong P., Shen W., El Masry H., Sorajja D., Srivathsan K., Valverde A., Scott L.R. Guidance on Short-Term Management of Atrial Fibrillation in Coronavirus Disease 2019. *J Am Heart Assoc*. 2020;9(14):e017529. <https://doi.org/10.1161/JAHA.120.017529>.
- Greenberg A., Pemmasani G., Yandrapalli S., Frishman W.H. Cardiovascular and Cerebrovascular Complications with COVID-19. *Cardiol Rev*. 2021;29(3):143–149. <https://doi.org/10.1097/CRD.0000000000000385>.
- Holt A., Gislason G.H., Schou M., Zareini B., Biering-Sørensen T., Phelps M. et al. New-Onset Atrial Fibrillation: Incidence, Characteristics, and Related Events Following a National COVID-19 Lockdown of 5.6 Million People. *Eur Heart J*. 2020;41(32):3072–3079. <https://doi.org/10.1093/eurheartj/ehaa494>.
- Gopinathannair R., Merchant F.M., Lakkireddy D.R., Etheridge S.P., Feigofsky S., Han J.K. et al. COVID-19 and Cardiac Arrhythmias: a Global Perspective on Arrhythmia Characteristics and Management Strategies. *J Interv Card Electrophysiol*. 2020;59(2):329–336. <https://doi.org/10.1007/s10840-020-00789-9>.
- South A.M., Diz D.I., Chappell M.C. COVID-19, ACE2, and the Cardiovascular Consequences. *Am J Physiol Heart*

- Circ Physiol.* 2020;318(5):H1084-H1090. <https://doi.org/10.1152/ajpheart.00217.2020>.
20. Xu P., Sriramula S., Lazartigues E. ACE2/ANG-(1-7)/Mas Pathway in the Brain: the Axis of Good. *Am J Physiol Regul Integr Comp Physiol.* 2011;300(4):R804-R817. <https://doi.org/10.1152/ajpregu.00222.2010>.
 21. Gawalko M., Kapłon-Cieślicka A., Hohl M., Dobrev D., Linz D. COVID-19 Associated Atrial Fibrillation: Incidence, Putative Mechanisms and Potential Clinical Implications. *Int J Cardiol Heart Vasc.* 2020;30:100631. <https://doi.org/10.1016/j.ijcha.2020.100631>.
 22. Grzegorzowska O., Lorkowski J. Possible Correlations between Atherosclerosis, Acute Coronary Syndromes and COVID-19. *J Clin Med.* 2020;9(11):3746. <https://doi.org/10.3390/jcm9113746>.
 23. Golitsyn S.P., Panchenko E.P., Kropacheva E.S., Layovich L.Yu., Maikov E.B., Mironov N.Yu., Shakhmatova O.O. Eurasian Clinical Recommendations on Diagnosis and Treatment of Atrial Fibrillation. *Yevraziyskiy kardiologicheskiy zhurnal = Eurasian Heart Journal.* 2019;(4):4-85. (In Russ.) Available at: <https://heartj.asia/jour/article/view/341>.
 24. U.S. National Library of Medicine. *Resolution of Left Atrial-Appendage Thrombus – Effects of Dabigatran in Patients with AF (RE-LATED_AF)*. Available at: <https://clinicaltrials.gov/ct2/show/NCT02256683>.
 25. Hao L., Zhong J.Q., Zhang W., Rong B., Xie F., Wang J.T. et al. Uninterrupted Dabigatran versus Warfarin in the Treatment of Intracardiac Thrombus in Patients with Non-Valvular Atrial Fibrillation. *Int J Cardiol.* 2015;190:63-66. <https://doi.org/10.1016/j.ijcard.2015.04.104>.
 26. Lip G.Y., Hammerstingl C., Marin F., Cappato R., Meng I.L., Kirsch B. et al. Left Atrial Thrombus Resolution in Atrial Fibrillation or Flutter: Results of a Prospective Study with Rivaroxaban (X-TRA) and a Retrospective Observational Registry Providing Baseline Data (CLOT-AF). *Am Heart J.* 2016;178:126-134. <https://doi.org/10.1016/j.ahj.2016.05.007>.
 27. Hussain A., Katz W.E., Genuardi M.V., Bhonsale A., Jain S.K., Kancharla K. et al. Non-Vitamin K Oral Anticoagulants versus Warfarin for Left Atrial Appendage Thrombus Resolution in Nonvalvular Atrial Fibrillation or Flutter. *Pacing Clin Electrophysiol.* 2019;42(9):1183-1190. <https://doi.org/10.1111/pace.13765>.
 28. Lin C., Quan J., Bao Y., Hua W., Ke M., Zhang N. et al. Outcome of Non-Vitamin K Oral Anticoagulants in the Treatment of Left Atrial/Left Atrial Appendage Thrombus in Patients with Nonvalvular Atrial Fibrillation. *J Cardiovasc Electrophysiol.* 2020;31(3):658-663. <https://doi.org/10.1111/jce.14365>.
 29. Daaboul I.S., Koroleva S.Yu., Kudrjajtseva A.A., Sokolova A.A., Napalkov D.A., Fomin V.V. Thrombosis of Left Atrial Appendage during Therapy with Direct Oral Anticoagulant. Clinical Case. *Ratsional'naya farmakoterapiya v kardiologii = Rational Pharmacotherapy in Cardiology.* 2018;14(3):350-355. (In Russ.) <https://doi.org/10.20996/1819-6446-2018-14-3-350-355>.
 30. Szegedi N., Gellér L., Tahin T., Merkely B., Széplaki G. Successful Direct Thrombin Inhibitor Treatment of a Left Atrial Appendage Thrombus Developed under Rivaroxaban Therapy. *Orv Hetil.* 2016;157(4):154-156. (In Hungarian) <https://doi.org/10.1556/650.2016.30350>.
 31. Morita S., Ajiro Y., Uchida Y., Iwade K. Dabigatran for Left Atrial Thrombus. *Eur Heart J.* 2013;34(35):2745. <https://doi.org/10.1093/eurheartj/eh148>.
 32. Connolly S.J., Ezekowitz M.D., Yusuf S., Eikelboom J., Oldgren J., Parekh A. et al. Dabigatran versus Warfarin in Patients with Atrial Fibrillation. *N Engl J Med.* 2009;361(12):1139-1151. <https://doi.org/10.1056/NEJMoa0905561>.
 33. Avdeev S.N., Adamyan L.V., Alekseeva E.I., Bagnenko S.F., Baranov A.A., Baranova N.N. et al. *Temporary Guidelines. Prevention, Diagnosis and Treatment of New Coronavirus Infection (COVID-19). Version 10 (02/08/2021)*. Moscow: Ministry of Health of the Russian Federation; 2021. 261 p. (In Russ.) Available at: https://static-0.minzdrav.gov.ru/system/attachments/attaches/000/054/588/original/Временные_МР_COVID-19_%28v.10%29-08.02.2021_%281%29.pdf.
 34. Li Y., Xiao S.Y. Hepatic Involvement in COVID-19 Patients: Pathology, Pathogenesis, and Clinical Implications. *J Med Virol.* 2020;92(9):1491-1494. <https://doi.org/10.1002/jmv.25973>.
 35. Muhović D., Bojović J., Bulatović A., Vukčević B., Ratković M., Lazović R., Smolović B. First Case of Drug-Induced Liver Injury Associated with the Use of Tocilizumab in a Patient with COVID-19. *Liver Int.* 2020;40(8):1901-1905. <https://doi.org/10.1111/liv.14516>.
 36. Sun J., Deng X., Chen X., Huang J., Huang S., Li Y. et al. Incidence of Adverse Drug Reactions in COVID-19 Patients in China: An Active Monitoring Study by Hospital Pharmacovigilance System. *Clin Pharmacol Ther.* 2020;108(4):791-797. <https://doi.org/10.1002/cpt.1866>.

37. Gallagher C., Nyfort-Hansen K., Rowett D., Wong C.X., Middeldorp M.E., Mahajan R. et al. Polypharmacy and Health Outcomes in Atrial Fibrillation: A Systematic Review and Meta-Analysis. *Open Heart*. 2020;7(1):e001257. <https://doi.org/10.1136/openhrt-2020-001257>.

38. Alonso A., MacLehose R. F., Chen L.Y., Bengtson L.G., Chamberlain A.M., Norby F.L., Lutsey P.L. Prospective Study of Oral Anticoagulants and Risk of Liver Injury in Patients with Atrial Fibrillation. *Heart*. 2017;103(11):834–839. <https://doi.org/10.1136/heartjnl-2016-310586>.

Информация об авторах:

Шахматова Ольга Олеговна, к.м.н., научный сотрудник отдела клинических проблем атеротромбоза, Национальный медицинский исследовательский центр кардиологии; 121552, Россия, Москва, ул. 3-я Черепковская, д. 15А; ORCID: 0000-0002-4616-1892; olga.shahmatova@gmail.com

Панченко Елизавета Павловна, д.м.н., профессор, руководитель отдела клинических проблем атеротромбоза, Национальный медицинский исследовательский центр кардиологии; 121552, Россия, Москва, ул. 3-я Черепковская, д. 15А; ORCID: 0000-0002-1174-2574; lizapanchenko@mail.ru

Балахонova Татьяна Валентиновна, д.м.н., профессор отдела ультразвуковых методов исследования, Национальный медицинский исследовательский центр кардиологии; 121552, Россия, Москва, ул. 3-я Черепковская, д. 15А; ORCID: 0000-0002-7273-6979; tvbdoc@gmail.com

Макеев Максим Игоревич, врач отделения ультразвуковой диагностики, Национальный медицинский исследовательский центр кардиологии; 121552, Россия, Москва, ул. 3-я Черепковская, д. 15А; ORCID: 0000-0002-4779-5088; makeevmax@yandex.ru

Миронов Всеволод Михайлович, к.м.н., врач отделения эндоваскулярных методов диагностики и лечения, Национальный медицинский исследовательский центр кардиологии; 121552, Россия, Москва, ул. 3-я Черепковская, д. 15А; ORCID: 0000-0002-2323-4059; mironovangio@yandex.ru

Бланкова Зоя Николаевна, к.м.н., врач кардиолог, научный сотрудник, консультативно-диагностический отдел, Национальный медицинский исследовательский центр кардиологии; 121552, Россия, Москва, ул. 3-я Черепковская, д. 15А; ORCID: 0000-0002-9858-6956; zoyablankova@mail.ru

Буторова Екатерина Александровна, к.м.н., врач отделения томографии, Национальный медицинский исследовательский центр кардиологии; 121552, Россия, Москва, ул. 3-я Черепковская, д. 15А; ORCID: 0000-0001-9706-7049; e.a.butorova@mail.ru

Information about the authors

Olga O. Shakhmatova, Cand. Sci. (Med.), Researcher of the Department of Clinical Problems of Atherothrombosis, National Medical Research Center of Cardiology; 15a, 3rd Cherepkovskaya St., Moscow, 121552, Russia; <https://orcid.org/0000-0002-4616-1892>; olga.shahmatova@gmail.com

Elizaveta P. Panchenko, Dr. Sci. (Med.), Professor, Head of the Department of Clinical Problems of Atherothrombosis, National Medical Research Center of Cardiology; 15a, 3rd Cherepkovskaya St., Moscow, 121552, Russia; <https://orcid.org/0000-0002-1174-2574>; lizapanchenko@mail.ru

Tatyana V. Balakhonova, Dr. Sci. (Med.), Professor of the Department of Ultrasonic Research Methods, National Medical Research Center of Cardiology; 15a, 3rd Cherepkovskaya St., Moscow, 121552, Russia; <https://orcid.org/0000-0002-7273-6979>; tvbdoc@gmail.com

Maksim I. Makeev, Physician of the Department of Ultrasound Diagnostics, National Medical Research Center of Cardiology; 15a, 3rd Cherepkovskaya St., Moscow, 121552, Russia; <https://orcid.org/0000-0002-4779-5088>; makeevmax@yandex.ru

Vsevolod M. Mironov, Cand. Sci. (Med.), Physician of the Department of Endovascular Methods of Diagnosis and Treatment, National Medical Research Center of Cardiology; 15a, 3rd Cherepkovskaya St., Moscow, 121552, Russia; <https://orcid.org/0000-0002-2323-4059>; mironovangio@yandex.ru

Zoya N. Blankova, Cand. Sci. (Med.), cardiologist, researcher, Consultative and Diagnostic Department, National Medical Research Center of Cardiology; 15a, 3rd Cherepkovskaya St., Moscow, 121552, Russia; <https://orcid.org/0000-0002-9858-6956>; zoyablankova@mail.ru

Ekaterina A. Butorova, Cand. Sci. (Med.), Physician of the Department of Tomography, National Medical Research Center of Cardiology; 15a, 3rd Cherepkovskaya St., Moscow, 121552, Russia; <https://orcid.org/0000-0001-9706-7049>; e.a.butorova@mail.ru